

LipoTEST Case Report vol.2

2009年3月

LipoTESTを活用した症例発表が学会賞を受賞しました!

日本獣医内科学アカデミー／日本獣医臨床病理学会 : JCVIM/JSVCP Award 2009

【脂質代謝異常を起こした先天性胆管奇形の猫】

- ・動物種:猫
- ・品種:シンガプーラ
- ・性別:雄(去勢)
- ・年齢:1歳1ヶ月
- ・体重:2.42kg
- ・B.C.S=3/5(標準体重)

■病歴:

約3カ月に及ぶ食欲不振と活動性低下および肝酵素の上昇を主訴として来院。

■院内検査

○身体検査

・腹部膨満と意識レベルの低下の所見

○血液検査

・肝酵素の上昇 (ALT=675 U/I, AST=282 U/I)
・脂質、特にTGの異常な高値 (TG = 729 mg/dl)

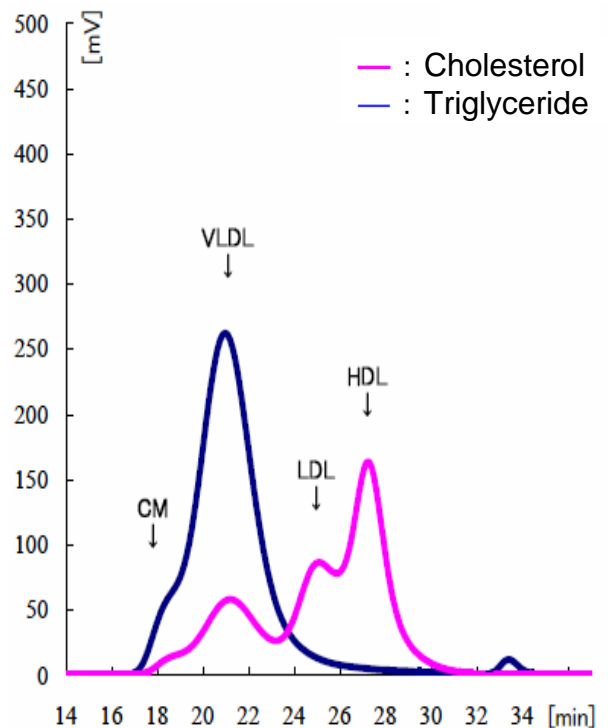
○超音波検査

・肝腫大、胆嚢・胆管の奇形と思われる拡張と蛇行所見、胆泥の貯留が認められた。

■LipoTEST検査所見(1回目)

分類:パターン3・複合型

特にLDL-Cho、VLDL-TGが異常高値を示した。



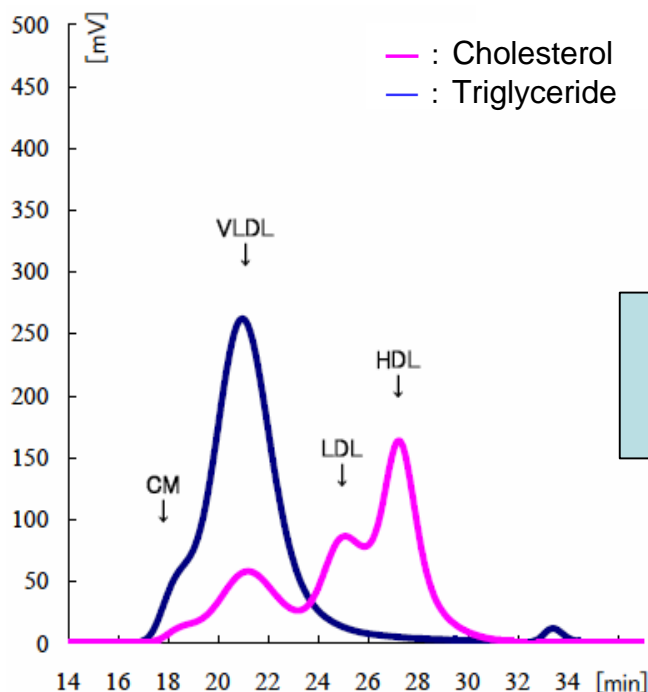
【治療計画】

- ・LipoTESTの結果から、脂質代謝異常が確認された。
- ・肝臓の針吸引生検で肝細胞の腫大と桿菌が多数認められ、化膿性胆管肝炎が疑われた。
- ・脂質代謝改善薬であるクリノフィブラート(プリンメート: 5mg/kg/BID)と抗生剤を投薬。
- ・経過観察後、1週間後に再検査を行った。

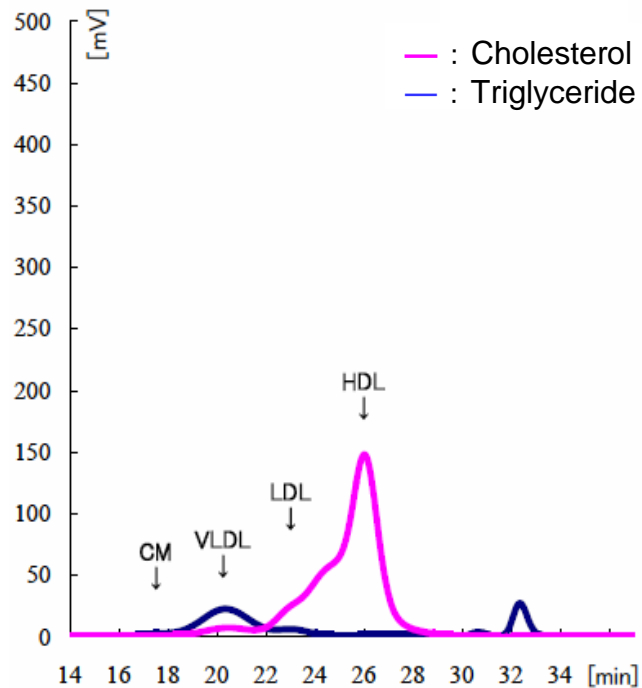
⇒ 裏面に続く

【LipoTEST 波形データの変化】

～ 1回目結果 ～



～ 2回目結果 ～ 薬剤投与後1週間



- ・ 脂質代謝改善薬の投与によってVLDL中性脂肪は急激に正常化し、TG、LDL-Choと肝酵素の値は正常範囲内に改善した。
- ・ 食欲と活動性も回復し、腹部膨満が著明に改善し肝臓サイズの縮小が起こった。
- ・ 脂質異常症を伴う肝疾患の症例において、LipoTESTによるモニタリングを有効活用することで、治療に役立った。

○日野原 佐和子¹⁾, 鳥巢 至道²⁾, 水谷尚³⁾, 荒井延明⁴⁾, 鷺巣 誠²⁾

1) 日本獣医生命科学大学 附属動物医療センター 2) 日本獣医生命科学大学 獣医高度医療学教室

3) 日本獣医生命科学大学 獣医内科学教室 4) スペクトラム ラボ ジャパン株式会社

◆LipoTESTに関するお問合せ先 スペクトラム ラボ ジャパン 株式会社

* 検体送付キットの請求は、下記記入のうえ、**FAX : 03-5731-3631**にてご返送下さい。

病院名		氏名	
住所		TEL	

詳しい情報に関しては、LipoTEST Webをご覧ください。URL: <http://www.lipotest.jp/>