

# LipoTEST Case Report vol.6

2009年11月

## Case6: シュウ酸カルシウム結石摘出手術後、 投薬により脂質代謝の改善と減量に成功した犬の1例

### 【Profile】

- ・動物種: 犬
- ・品種: ポメラニアン
- ・性別: 雌
- ・年齢: 3歳3ヶ月
- ・体重: 4.4kg
- ・B.C.S=4 (体重過剰)

### 【検査】

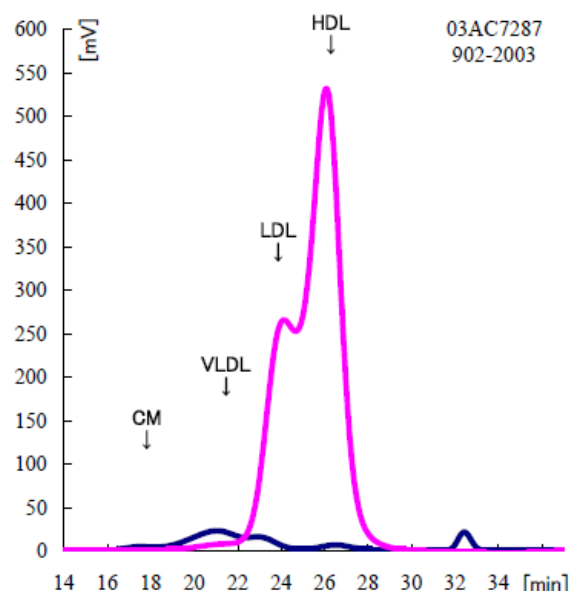
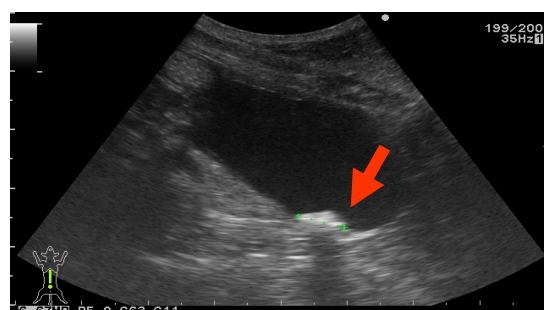
#### ■ 病歴

・血尿にて来院し、  
検査の結果、膀胱内結石(シュウ酸カルシウム結石)を確認。(右図)

・薬剤投与により血尿は治まったが、1ヶ月後もシュウ酸カルシウム結石は消退せず、摘出手術を行った。

#### ■ LipoTEST検査所見

分類: パターン1・高LDL型  
摘出手術後に、LipoTESTで詳細検査を実施した。その結果、HDLだけではなく悪玉のLDL-Choも高値を示していることが判明した。



### 【治療方針・経過】

- ・ LipoTESTの結果から高LDL型の高脂血症に分類されたため、プラバスタチン (10mg/head, SID)の投与を開始した。
  - ・ 経過観察で院内検査のコレステロール値の低下を確認し、投薬量も漸減していった。
  - ・ 食事も減量アシストに変更し、投薬と平行して脂質コントロールを実施した。
- ⇒ 裏面に続く

## 【治療への評価】

- 脂質は投薬開始後8カ月で、T-Cho = 458→207mg/dl、TG = 93→60mg/dlと減少し、代謝が大幅に改善した。また体重も手術後8ヶ月で4.4kg→3.7kgとなり、減量に成功。「痩せて動きが良くなった」と、オーナーの高い満足も得られた。
- 定期的な監視モニターを継続しているが、尿路結石の再発は見られていない。

## 【脂質代謝と尿路結石症】

近年、尿路結石症は、コレステロール過剰摂取などによる生活習慣病の一疾患と捉えられており、遺伝因子と環境因子の両面から研究が進められている。

(写真: 本症例で摘出した結石)



(研究事例)

・ 尿路結石と動脈硬化の石灰化の形成機序が似ていることに着目し、結石形成に脂質代謝異常が関与しているものと推察し研究を進めた結果、コレステロール負荷により結石が形成されることが明らかとなった。

・ 高脂血症を改善するエイコサペンタエン酸(EPA)が、尿中カルシウム排泄を抑制し、結石形成を抑制することが明らかとなった。

・ 最近メタボリックシンドロームで注目されている「アディポネクチン」が結石形成時に減少していることが、結石形成モデルラット・マウスを用いた研究により明らかとなった。

(名古屋市立大学 腎・泌尿器科学分野 尿路結石症研究グループのWebより)

症例提供：ひらの動物病院 平野由夫先生、椿直哉先生 (神奈川県)

### ◆LipoTESTに関するお問合せ先

#### スペクトラム ラボ ジャパン 株式会社

\* 検体送付キットの請求は、下記記入のうえ、FAX (03-5731-3631)にてご返送下さい。

病院名		氏名	
住所		TEL	

詳しい情報に関しては、LipoTEST Webをご覧ください。URL: <http://www.lipotest.jp/>